E – 20-047-A-60

Pruebas de imagen en la otospongiosis

I. Granier, B. Escude, V. Poirrier, D. Hoa, A. Bonafe

La otospongiosis es la distrofia más frecuente del hueso temporal. El diagnóstico de otospongiosis en las pruebas de imagen se basa en la tomografía computarizada (TC) de alta resolución, que permite el análisis de los focos displásicos perilaberínticos y de la platina; se requiere un protocolo de exploración riguroso para permitir un análisis semiológico fino del estribo y la ventana oval. El estudio inicial confirma en la mayoría de los casos (95% de las ocasiones) el diagnóstico clínico de otospongiosis y permite el estudio de extensión de las lesiones. También debe destinarse a buscar los datos que permitan realizar el diagnóstico diferencial (hipoacusias de transmisión con tímpano normal) y a realizar un estudio anatómico que permita prever ciertas dificultades quirúrgicas. En el postoperatorio, si fracasa la intervención, la TC confirma la presencia de focos otospongiosos, establece el estado del montaje osicular y permite buscar un desplazamiento de la prótesis. La búsqueda de una complicación quirúrgica requiere la realización de una TC y, en ocasiones, de una resonancia magnética (RM) para analizar la prótesis y los líquidos laberínticos. Las demás causas de distrofias del hueso temporal son la displasia fibrosa, la osteogénesis imperfecta y la enfermedad de Paget. Las modificaciones posradioterapia también se asocian a ellas, debido a la similitud de su aspecto radiológico.

© 2009 *Elsevier Masson SAS. Todos los derechos reservados.*

Palabras Clave: Otospongiosis; TC y RM; Hipoacusia de transmisión; Estapedectomía; Fracasos y complicaciones

EPREUVE NON CORRIGEE

Plan

Introducción	**1**
Otospongiosis	**1**
Anatomía patológica	1
Epidemiología	2
Pruebas de imagen en la otospongiosis	2
Tratamiento de la otospongiosis	6
Pruebas de imagen postoperatorias	7
Otras causas de distrofias del oído interno	**10**
Displasia fibrosa	10
Enfermedad de Paget	12
Lesiones posradioterapia	12

Introducción

Las distrofias del hueso temporal reagrupan varias entidades, como la otospongiosis, la displasia fibrosa, la osteogénesis imperfecta y la enfermedad de Paget. Las modificaciones posradioterapia pueden asociarse a ellas, pues su aspecto radiológico es similar.

Otospongiosis

La otospongiosis es una osteodistrofia primaria de la cápsula ótica, específica de la especie humana, que se manifiesta como una hipoacusia de transmisión o mixta de aparición progresiva. El diagnóstico se basa en la exploración física y el estudio audiológico. Las pruebas de imagen confirman el diagnóstico, muestran la extensión de las lesiones y precisan las condiciones anatómicas de la cirugía. El tratamiento es esencialmente quirúrgico y consiste en restablecer la transmisión de las vibraciones sonoras del oído interno mediante una prótesis.

Anatomía patológica

La osificación de la cápsula ótica se realiza a partir de tres capas óseas: de medial a lateral, se distingue el endostio, la capa encondral y el periostio. En la otospongiosis, la afectación se localiza en la capa media encondral. En condiciones normales, al nivel de la capa media el proceso de osificación se interrumpe sin llegar al estadio de osificación haversiana, dejando que persistan restos cartilaginosos embrionarios. Desde el punto de vista anatomopatológico, la otospongiosis se caracteriza por la remodelación de la capa media, cuyo desa-

© 2012 Elsevier Masson SAS. Tous droits réservés. - Document téléchargé le 01/10/2012 par fraga liber (454823)

rrollo en tres fases sucesivas da lugar a la formación de un hueso laminar denso sin espacios medulares (otosclerosis):

- colonización por islotes de tejido osteoide de los restos fibrocartilaginosos embrionarios;
- vacuolización por reabsorción osteoclástica e invasión vascular;
- reconstrucción ósea según un patrón haversiano desorganizado.

Por tanto, los aspectos macroscópicos e histológicos son distintos en función del tiempo de evolución del foco.

Epidemiología

Alrededor del 70% de las otospongiosis son formas genéticas con un modo de transmisión autosómica dominante de penetrancia y expresividad variables; el 30% son formas esporádicas. La incidencia clínica es del 0,5-1% de la población en la raza blanca, que está afectada más que las razas negra y asiática. La forma histológica es diez veces más frecuente que la forma clínica. La incidencia en las mujeres es el doble que en los varones en las formas clínicas, mientras que la incidencia de la forma histológica es igual en ambos sexos. La enfermedad puede manifestarse o agravarse durante o después de un embarazo, que parece potenciar esta afección y plantea la cuestión de una influencia hormonal. La edad de aparición varía por lo general entre los 15-45 años. Es infrecuente encontrar lesiones de otospongiosis en niños menores de 10 años; sólo se han publicado unos pocos casos en la literatura de otospongiosis congénita. La afectación es bilateral en el 66% de las ocasiones, habitualmente asimétrica.

Pruebas de imagen en la otospongiosis

Puntos esenciales

La tomografía computarizada (TC) confirma el diagnóstico clínico [1-3] al mostrar los focos displásicos perilaberínticos del hueso temporal [4, 5], permite descartar otra causa de hipoacusia de transmisión con tímpano normal en las formas clínicas atípicas y ofrece un estudio anatómico prequirúrgico.

La resonancia magnética (RM) [6] es útil sobre todo en la exploración de las complicaciones quirúrgicas no resueltas por la TC o en las que no se puede utilizar ésta.

Tomografía computarizada

Técnica

Parámetros de adquisición. El estudio con TC de las pirámides petrosas en adquisición helicoidal se realiza en un plano paralelo al plano orbitomeatal, con un campo de adquisición de 16 cm. La elección de las constantes (penetración del haz; 140 kV; intensidad de la radiación: 400 mAs) da prioridad a la resolución espacial a costa de una irradiación no despreciable. El índice de dosis de TC (CTDI, por sus siglas en inglés) del volumen que cuantifica la dosis aplicada en función de los parámetros de adquisición (kV, mAs, paso) debe ser del orden de 50 mGy. Se relaciona con la longitud del volumen estudiado (3-4 cm) y hace que se aplique una irradiación, expresada en producto dosis longitud (PDL), del orden de 500 mGy·cm.

En los niños, los valores de CTDI volumétrico y PDL recomendados por la Société Francophone d'Imagerie Pédiatrique et Prénatale (SFIPP) son, respectivamente:

- para un peso inferior a 10 kg (niños de 1 año): 40 ± 5 mGy y 140 ± 18 mGy·cm;
- para un peso inferior a 20 kg (alrededor de 5 años): 50 ± 5 mGy y 200 ± 20 mGy·cm.

Una adquisición helicoidal única en cortes de 0,5-1 mm de grosor, con un paso de 0,5:1 a 1:1, 120 kV, debe permitir las reconstrucciones multiplanares con incrementos de 0,5 mm y también respetar los objetivos de dosis.

Con este mismo objetivo de reducción de dosis, una evaluación realizada en adultos ha demostrado que era posible reducir el valor de mAs de 510 a 80 (con un filtro más restrictivo), sin que se alterase el reconocimiento de las estructuras anatómicas [7].

Parámetros de reconstrucción. A partir del conjunto de datos, se procede a realizar las reconstrucciones multiplanares caso por caso; en el plano axial (si la adquisición no se ha obtenido en un plano adecuado), en un plano paralelo al conducto semicircular lateral, en los planos coronal y axial oblicuos, perpendicular y paralelo a la platina del estribo con grosores de los cortes reconstruidos inferiores a los grosores nominales de la adquisición de 0,4-0,7 mm e intervalos entre los cortes de 0,1-0,3 mm.

Las reconstrucciones coronales según un plano perpendicular al eje mayor de la pirámide estudian, en los cortes que pasan por la rama larga del yunque y la platina del estribo:

- la profundidad y estrechez de la fosa oval;
- la situación del nervio facial (segmento timpánico);
- la ventana redonda y el promontorio en busca de posibles focos otospongiosos;
- una fijación de los huesecillos a las paredes de la caja;
- las relaciones martillo/yunque y yunque/estribo.

Reconstrucciones en doble oblicuidad en el plano del estribo y de sus ramas. Se obtienen en dos fases. La primera fase es una reconstrucción coronal oblicua perpendicular al centro de la platina; la segunda fase es una reconstrucción axial oblicua según el plano de la apófisis lenticular del yunque y el centro de la platina (este plano se obtiene en la primera fase). Al final, esta reconstrucción permite la visualización en un solo corte de toda la supraestructura del estribo (cabeza, ramas, platina) y de la articulación incudoestapedial.

Diagnóstico positivo: afectación de la platina

El diagnóstico radiológico de otospongiosis se basa en el 95,9% de los casos en el estudio de la región preestapedial, donde se localiza la fissula ante fenestram [8]. Se trata de un resto embrionario fibrocartilaginoso de la cápsula ótica situado entre el periostio timpánico y el endostio vestibular cerca de la apófisis coclearíforme.

El foco otospongioso anterior preestapedial (Fig. 1A) se visualiza bien en los cortes axiales, ampliados, centrados en la cápsula ótica y la fosa oval. La dificultad del diagnóstico se debe al tamaño del foco (Fig. 1B), que es hipodenso y a veces heterogéneo, de contornos borrosos y que se distingue de un islote cartilaginoso residual cuyos contornos son netos. Es hipertrófico y puede afectar a la porción anterior de la platina e incluso a la rama anterior del estribo. La extensión del foco preplatinar al ligamento anular provoca una fijación de la articulación estapediovestibular, lo que explica la hipoacusia de transmisión.

El descubrimiento de un foco en el lado asintomático en los pacientes con otospongiosis o de forma fortuita, muestra que no todas las localizaciones radiológicas se acompañan siempre de una expresión clínica.

En menos ocasiones, puede descubrirse la presencia de un foco retroplatinar [9], a veces con una extensión al reborde superior o inferior de la fosa oval a nivel del

EPREUVE NON CORRIGÉE

© 2012 Elsevier Masson SAS. Tous droits réservés. - Document téléchargé le 01/10/2012 par fraga liber (454823)

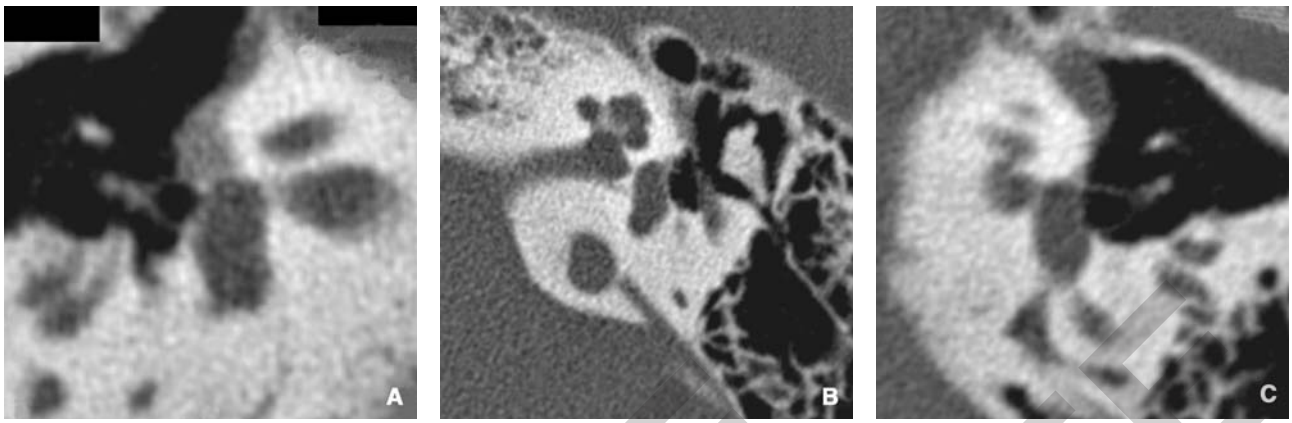

Figura 1. Otospongiosis derecha. Tomografía computarizada (TC) en proyección axial (A). Foco voluminoso de otospongiosis preplatinar. Otospongiosis izquierda. TC en proyecciones axiales nativas (B) y en doble oblicuidad según el eje de la apófisis lenticular del yunque (C). Foco anterior de pequeño tamaño que se visualiza mejor en doble oblicuidad (C) y que contacta con la rama anterior del estribo.

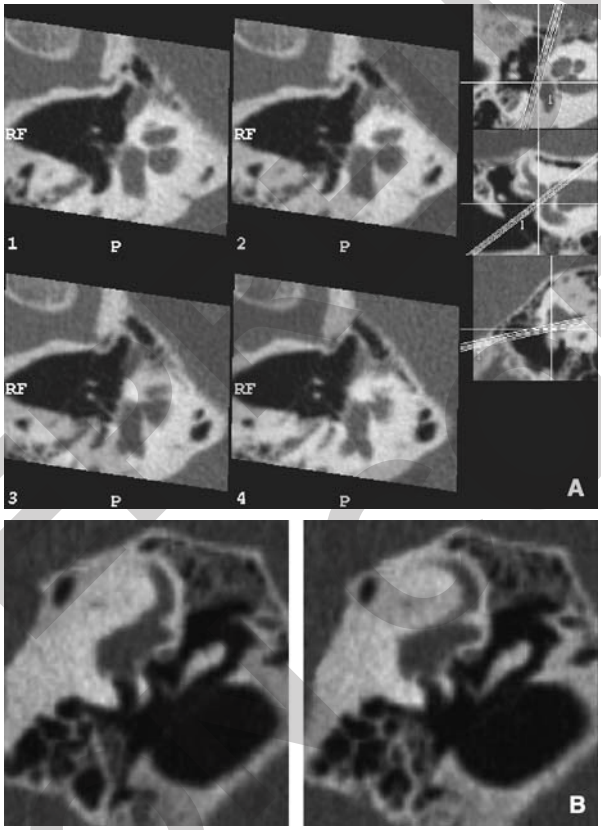

Figura 2. Otospongiosis derecha. Tomografía computarizada (TC) en proyecciones axial con doble oblicuidad (A) y coronal oblicua (B). Focos pre y retroplatinares de pequeño tamaño y engrosamiento de la platina; foco completo de la platina.

promontorio, causando incluso una estenosis de la ventana oval. Los focos completos de platina (2% de los casos) se desarrollan en los bordes anteriores y posteriores de la ventana oval (Fig. 2), obliteran la fosa oval y se traducen en un engrosamiento de la platina [10].

El engrosamiento de la platina aislado es excepcional (0,02% de los casos). La platina normal mide menos de 0,3 mm en los cortes histológicos y su grosor varía de 0,4 a 0,55 mm en los cortes de TC de alta resolución. También se observa que puede existir un engrosamiento anterior fisiológico en contacto con la rama anterior del estribo [11]. Por tanto, sólo los engrosamientos de la platina considerables (superiores a 0,7 mm) deben considerarse patológicos [12].

Estudio de extensión de las lesiones

Las lesiones pericocleares (Fig. 3) pocas veces aparecen de forma aislada, sino que más bien se asocian a una localización anterior. Pueden circunferir por delante el laberinto anterior, lo que da un aspecto de doble anillo coclear. Las localizaciones en el laberinto posterior son excepcionales y son más frecuentes alrededor del conducto semicircular lateral.

La afectación de la pared anterior del conducto auditivo interno (CAI), en la zona medial y anterior del conducto del nervio coclear [13] sólo se puede considerar patológica si la hipodensidad es manifiesta y adopta un verdadero aspecto circular. La presencia de una simple deformación cupuliforme del CAI correspondería a la persistencia de un resto cartilaginoso.

El estudio de los focos debe precisar la extensión al endostio coclear o un posible llenado de la ventana redonda por una lesión exuberante.

La presencia de imágenes de adición ósea se relaciona con focos otospongiosos hipertróficos a nivel de la pared medial de la cavidad timpánica, alrededor de la fosa oval o de la ventana redonda, pero también en contacto con el conducto semicircular lateral [14]. Estas formaciones óseas pueden fijar la cadena osicular a la pared medial de la caja, no sólo el estribo, sino también, en menos ocasiones, la cabeza del martillo o el cuerpo del yunque.

La otosclerosis es un estadio terminal que se caracteriza por una reconstrucción ósea seudohaversiana que aumenta la densidad de los focos otospongiosos, lo que dificulta su visualización. Su detección se facilita con las mediciones de densidad (Fig. 4), que muestran de forma constante unos valores menores respecto a los de la cápsula ótica normal tomada como referencia. Los niveles relativos de densidad son inferiores a 2.000 unidades Hounsfield (UH), mientras que los de la cápsula ótica normal tienen una densidad cercana o superior a 2.000 UH [15, 16].

Utilidad diagnóstica y pronóstica de la tomografía computarizada

Los estudios de correlación entre la TC de alta resolución y la cirugía confieren a la TC una fiabilidad superior al 95% en el diagnóstico de la otospongiosis (sensibilidad = 95,1; especificidad = 99,5) [17].

Sin embargo, el 8,7% de los casos verificados en la cirugía antes de que aparecieran los tomógrafos multi-

© 2012 Elsevier Masson SAS. Tous droits réservés. - Document téléchargé le 01/10/2012 par fraga liber (454823)

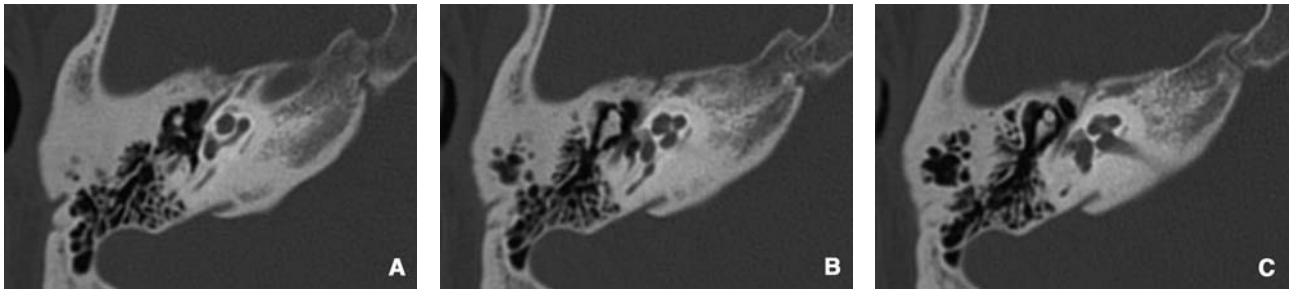

Figura 3. Otospongiosis derecha evolucionada. Tomografía computarizada (TC) en proyecciones axiales (A a C): focos pericocleares que alcanzan el fondo del conducto, asociados a un foco preplatinar.

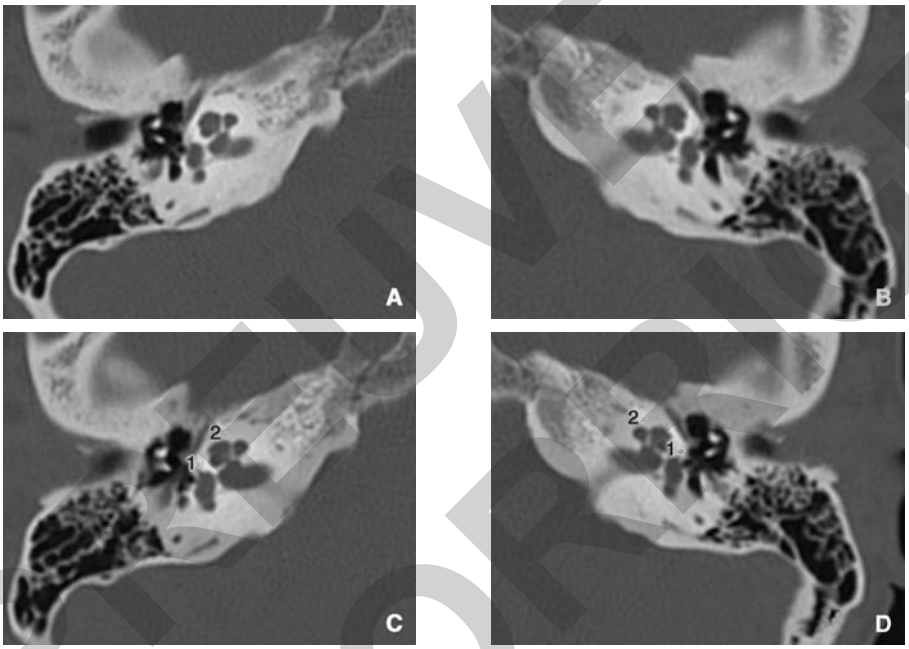

Figura 4. Otospongiosis bilateral.
A, B. Tomografía computarizada (TC) en proyecciones axial derecha (A) e izquierda (B). Focos otosclerosos preplatinares con densificación de la platina.
C, D. Densitometría. Hipodensidad de los focos otosclerosos (1) derecho (valor medio, 1.636 ± 121 UH) e izquierdo (valor medio: 1.568 ± 305 UH) respecto a los valores de la cápsula ótica pericoclear (2) normal tomada como referencia (2.031 ± 75 UH en la derecha y 1.993 ± 69 UH en la izquierda).

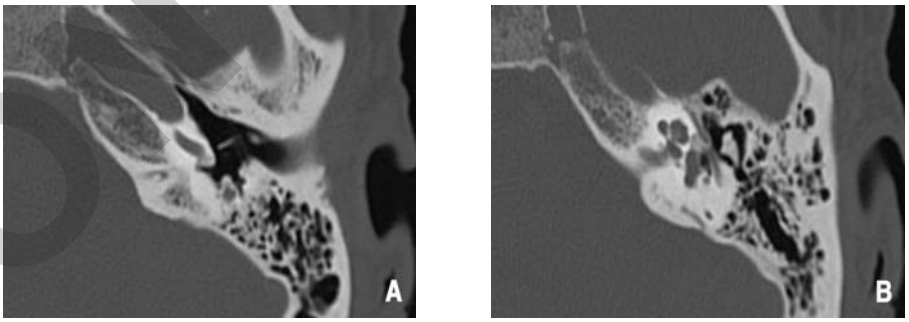

Figura 5. Otospongiosis izquierda. Tomografía computarizada (TC) en proyecciones axiales. Focos otospongiosos de la ventana redonda (A) y preplatinar (B).

corte [18, 19] y el 4,5% de las otospongiosis operadas después son formas infrarradiológicas. El riesgo de complicación platinar intraoperatoria es más elevada en las formas de otospongiosis infrarradiológicas [17, 20], debido a una mayor fragilidad de la platina.

La búsqueda de una extensión de los focos otospongiosos al endostio a partir de una localización anterior o, con más frecuencia, de una afectación pericoclear debe ser sistemática, porque se asocia a una alteración más grave de los umbrales de conducción ósea preoperatorios [20, 21]. También es necesario buscar un foco pericoclear, del conducto auditivo o de la ventana redonda (Fig. 5), porque estas localizaciones se asocian a un riesgo más elevado desde el punto de vista estadístico de un fracaso funcional postoperatorio [17].

EPREUVE NON CORRIGÉE

© 2012 Elsevier Masson SAS. Tous droits réservés. - Document téléchargé le 01/10/2012 par fraga liber (454823)

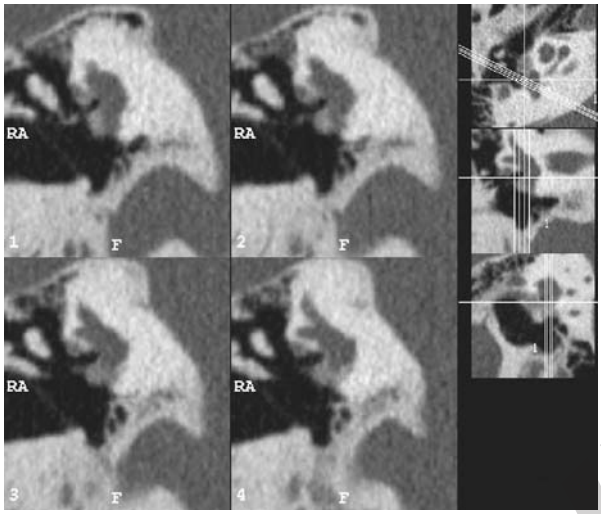

Figura 6. Otospongiosis derecha. Tomografía computarizada (TC) en proyecciones coronales oblicuas. Foco otospongioso anterior extendido al promontorio responsable de una estrechez de la fosa oval.

Utilidad de la tomografía computarizada en el análisis de las condiciones anatómicas de la cirugía [13]

La estrechez de la fosa oval (Fig. 6) es fácil de estudiar con las reconstrucciones multiplanares y sobre todo coronales. La fosa oval puede estar estrechada por la presencia de un voluminoso foco hipertrófico preestapedial, de un prolapso del promontorio o del nervio facial en su porción timpánica [22]. En caso de prolapso del nervio facial, a veces es difícil confirmar la denudación del nervio en la TC (Fig. 7) y se constatará durante la cirugía.

La presencia de una platina obliterante [10] relacionada con un foco voluminoso proliferativo puede sospecharse en el preoperatorio y requiere una adaptación de la técnica quirúrgica con fresado prolongado de la platina, lo que conlleva un riesgo vestibular.

La persistencia de una arteria estapedial (Fig. 8) también se debe precisar, porque puede asociarse a anomalías del estribo y suele originar dificultades quirúrgicas durante el acceso a la platina [13].

Diagnóstico diferencial

Se debe plantear ante una hipoacusia de transmisión o mixta, sin signos en la TC indicativos de una otospongiosis, antes de aceptar el diagnóstico de otospongiosis infrarradiológica [23].

Hipoacusias de transmisión del oído interno. Hipoacusia ligada al X DNF3: debe sospecharse ante una niña con una hipoacusia mixta con tímpano normal. En tales casos es obligatorio realizar una TC en busca de signos que puedan reflejar una comunicación anómala de los líquidos laberínticos con los espacios subaracnoideos, lo que contraindicaría una cirugía de la platina (torrente laberíntico).

Se observará una amplia abertura del CAI sobre la cóclea, que parece elongada sobre su eje, mientras el modiolo está ausente y se advierte un ensanchamiento del agujero coclear.

Dehiscencia del conducto semicircular superior (Fig. 9). La utilización de planos de reconstrucción en el eje o perpendiculares al eje de la rama del conducto permite sospechar el diagnóstico en ausencia de imágenes sospechosas de otospongiosis [24, 25].

Agenesia de la ventana redonda. Es una malformación infrecuente del oído interno que puede asociarse a una fijación del estribo. Su manifestación clínica es una hipoacusia de transmisión.

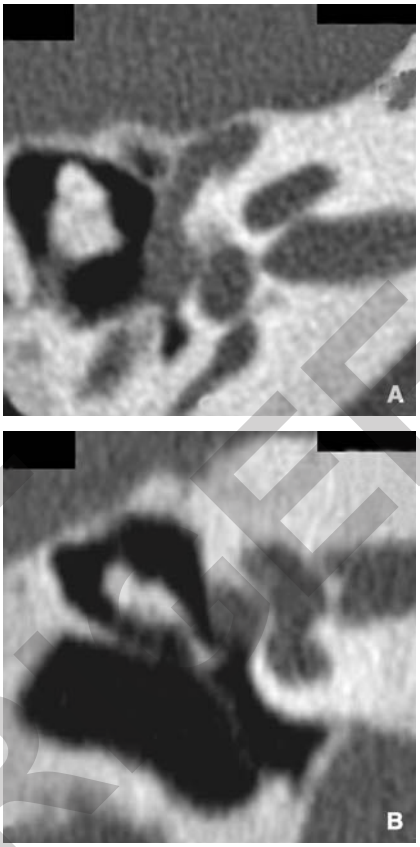

Figura 7. Otospongiosis derecha. Tomografía computarizada (TC) en proyecciones axial (A) y coronal (B). Foco otospongioso anterior y procidencia del nervio facial (segmento timpánico).

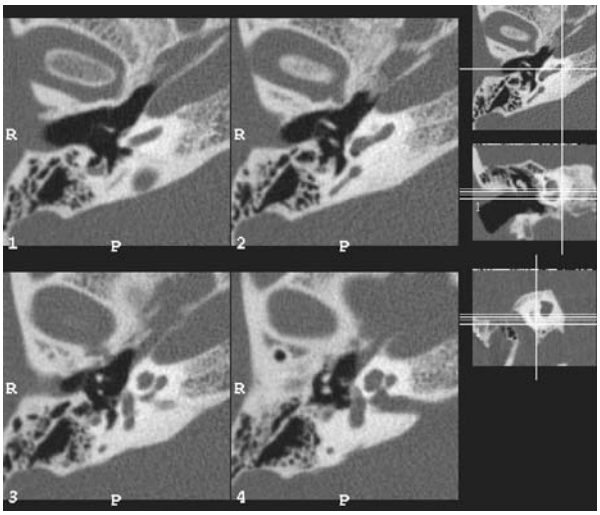

Figura 8. Otospongiosis derecha y arteria estapedial. Tomografía computarizada (TC) en proyecciones axiales. Foco otospongioso anterior; visibilidad de la arteria estapedial sobre el promontorio y entre las ramas del estribo.

Anomalías de la cadena osicular. Malformaciones leves de la cadena: se distinguen las malformaciones del primer arco branquial, que afectan a la cabeza del martillo y al cuerpo del yunque, así como las del segundo arco, que afectan a la rama larga del yunque, el estribo y la platina; se asocian con frecuencia a un trayecto anómalo del facial intrapetroso. La cadena osicular puede ser normal, pero estar fija por un puente óseo al hueso timpánico (mango del martillo) o a las paredes de la caja (Fig. 10). Las fijaciones de la cadena osicular en el ático pueden afectar a la cabeza del

© 2012 Elsevier Masson SAS. Tous droits réservés. - Document téléchargé le 01/10/2012 par fraga liber (454823)

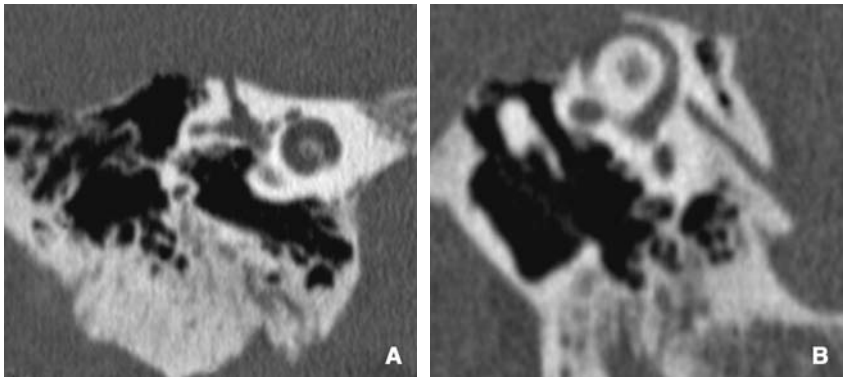

Figura 9. Hueso temporal derecho. Tomografía computarizada (TC) en proyecciones sagital oblicua (A) según el eje mayor de la pirámide y coronal oblicua (B) perpendicular a la rama del conducto semicircular superior. Dehiscencia del conducto semicircular superior.

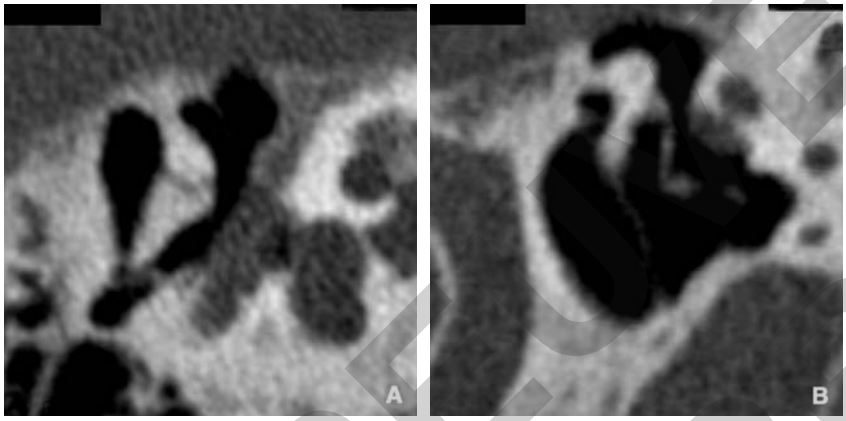

Figura 10. Hueso temporal derecho. Tomografía computarizada (TC) en proyecciones axial (A) y sagital (B). Fijación de la cabeza del martillo por un puente óseo a la pared anterior del ático.

EPREUVE NON CORRIGÉE

martillo [26] o al cuerpo del yunque y suelen asociarse a una displasia congénita del conducto auditivo externo (CAE) [27, 28].

La cadena puede estar malformada con fusión de la cabeza del martillo y del cuerpo del yunque (bloque incudomaleolar) o haber una hipoplasia o atresia completa de la rama descendente del yunque, de todo el estribo, de sus ramas o de la platina con o sin atresia de la ventana vestibular.

Lesión traumática de la cadena osicular. La TC permite diagnosticar con facilidad las luxaciones de la platina, incudomaleolar y del yunque.

Sólo las luxaciones incudoestapediales incompletas, las fracturas de las ramas del estribo y las fracturas de la platina son difíciles de visualizar.

Persistencia de una arteria estapedial. Los acufenos pulsátiles son su manifestación más constante y la hipoacusia de transmisión está en segundo plano. La arteria carotidohioestapedial es un resto del segundo arco aórtico que nace en la unión C1-C2 del conducto carotídeo, discurre a lo largo del promontorio, pasa entre las ramas del estribo y llega a la segunda porción del conducto facial. Los signos radiológicos que deben buscarse son: una pequeña estructura tubular que nace del conducto carotídeo, rodea el promontorio, pasa entre las ramas del estribo y alcanza el conducto facial con una dehiscencia ósea en la región del ganglio geniculado, un ensanchamiento de la parte anterior de la segunda porción del conducto facial y una ausencia del agujero espinoso.

Resonancia magnética

La RM carece de utilidad diagnóstica. Se realiza:

- o bien en el marco del estudio de un implante de oído interno si se trata de una otospongiosis con hipoacusia de percepción evolucionada, donde la RM evalúa la señal de los líquidos del oído interno, así como la integridad del nervio cocleovestibular;
- o bien en el postoperatorio, para explorar las complicaciones quirúrgicas no explicadas por la TC, en especial para confirmar la posibilidad de un granuloma intralaberíntico.

Sin embargo, los signos de otospongiosis en la RM deben conocerse para poder sospechar este diagnóstico en una prueba de imagen realizada por una sintomatología no relacionada con una otospongiosis con una presentación atípica.

Técnica

El estudio mediante RM del CAI y del oído interno requiere una secuencia axial potenciada en T2 con muy alta resolución: secuencias T2 en eco de gradiente con o sin eco estimulado o turbo eco de espín; estos últimos generan menos artefactos que los previos en las interfases aire/hueso. La utilización de una antena cefálica puede completarse, si es necesario, con el empleo de antenas de superficies circulares en red, que ofrecen la ventaja teórica de mejorar la resolución espacial.

Resultados

Se encuentran anomalías pericocleares de señal intermedia en T1 y elevada en T2, que se realzan de forma moderada tras la inyección de gadolinio. Los bordes del laberinto aparecen borrosos en los cortes T2 ultrafinos. Se observa que no todos los focos visibles en la TC lo son en la RM.

En el contexto de los estudios previos al implante coclear, los cortes en T2 de muy alta resolución estudian los líquidos laberínticos y permiten buscar una laberintitis osificante.

Tratamiento de la otospongiosis

El tratamiento de la otospongiosis es sobre todo quirúrgico. Su objetivo principal es la restauración de la

© 2012 Elsevier Masson SAS. Tous droits réservés. - Document téléchargé le 01/10/2012 par fraga liber (454823)

“ Puntos esenciales

El diagnóstico de otospongiosis es clínico.
La TC está indicada en el contexto de un estudio preoperatorio, confirma el diagnóstico clínico y tiene un papel pronóstico, al apreciar la topografía y la extensión de los focos. Por último, precisa las condiciones anatómicas de la cirugía del oído medio.
La RM sólo está indicada en el contexto de un estudio de implantación coclear ante una hipoacusia profunda para apreciar la permeabilidad laberíntica.

conducción aérea gracias a la colocación de una prótesis. Se han descrito dos tipos principales de intervenciones, cuya primera fase común es la ablación de la supraestructura del estribo: la platinectomía y la platinotomía.

Platinectomía: la supraestructura del estribo y la platina se resecan, se llena la fosa oval con un injerto venoso y se interpone una prótesis entre dicho injerto y la rama larga del yunque para restablecer el efecto de columela.

Platinotomía: en la actualidad, es la técnica más utilizada; existen dos variantes:

- platinotomía calibrada: la supraestructura del estribo se reseca conservando la platina. Se realiza un pequeño orificio de 0,6-0,8 mm en la platina a través del cual se introduce un pistón de 0,4-0,6 mm de diámetro, cuyo extremo lateral se conecta a la rama larga del yunque;
- platinotomía con interposición: se interpone un injerto conjuntivo entre el orificio de platinotomía y el extremo medial del pistón.

Existen varios tipos de prótesis (en la actualidad, los materiales más utilizados son el politetrafluoroetileno y el titanio), fáciles de identificar en la TC. Las reconstrucciones oblicuas en el plano de la prótesis son útiles para apreciar bien la posición del pistón en el orificio de platinotomía.

Pruebas de imagen postoperatorias

Los resultados del tratamiento quirúrgico de la otospongiosis [29] son excelentes con un Rinne residual inferior a 10 dB en más del 95% de los casos. El seguimiento postoperatorio se basa en la exploración física y las pruebas audiométricas. Las pruebas de imagen no están indicadas en el seguimiento de los pacientes operados en ausencia de fracaso o de complicaciones.

Se realizan pruebas de imagen si persiste o reaparece una hipoacusia de transmisión o si aparecen signos de laberintización (hipoacusia mixta o neurosensorial, acufenos, vértigo). Como primera elección, siempre se realiza una TC [30], ya se trate de un fracaso o de una complicación. La RM está indicada sobre todo en caso de complicación laberíntica, cuando la TC no identifica la causa de la complicación [31, 32].

Fracasos del tratamiento quirúrgico

Existe una persistencia o reaparición de una hipoacusia de transmisión relacionada con una disfunción del montaje protésico o de la cadena osicular residual. La revisión quirúrgica se asocia a un aumento significativo del riesgo de hipoacusia neurosensorial y las posibilidades de éxito de corrección de la hipoacusia de transmisión son menores que en la cirugía primaria. Las causas de fracaso son múltiples. De ellas dependen las indicaciones y la técnica quirúrgica. Por tanto, es necesario realizar una TC para planificar mejor la reintervención y limitar sus efectos perjudiciales.

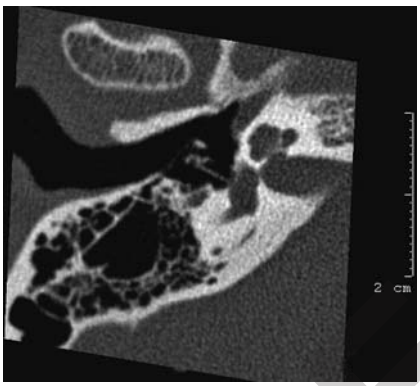

Figura 11. Otospongiosis operada derecha, tomografía computarizada (TC) en proyección axial. Foco otospongioso anterior; desconexión del pistón respecto a la rama larga del yunque, luxación protésica.

Causas de los fracasos

Los datos histopatológicos muestran que las causas de fracaso más frecuentes tras una estapedectomía son: la reabsorción de la rama larga del yunque (64%), un foco otospongioso de la ventana redonda (23%), la lateralización de la prótesis sobre el borde de platinotomía (23%), el contacto óseo de la prótesis con las paredes de la fosa oval (18%) y la recidiva del foco otospongioso de la ventana oval (14%) [33].

Tras el fracaso de la platinotomía, el objetivo principal es confirmar el diagnóstico de otospongiosis y precisar la causa del fracaso antes de cualquier revisión quirúrgica [34]. En una proporción elevada de fracasos quirúrgicos (44%) no se encuentran ni focos otospongiosos ni un desplazamiento de la prótesis. Si no hay focos otospongiosos, la TC permite buscar otra causa de hipoacusia con tímpano normal [20]. La generalización de la TC preoperatoria debería modificar estos datos.

Cuando el diagnóstico de otospongiosis se confirma, las causas de fracaso pueden ser primarias o secundarias. Los focos pericocleares y de la ventana redonda se deben buscar con atención. Entre las causas secundarias de fracaso quirúrgico predominan la luxación de la prótesis, la lateralización del pistón (la penetración intravestibular del pistón es más bien una causa de laberintización), los granulomas y las lesiones de fibrosis desarrolladas alrededor del pistón [31].

Informaciones que aportan las pruebas de imagen

Desplazamiento de la prótesis. La luxación de la prótesis (Fig. 11) es la principal causa de fracaso quirúrgico; se define como la desinserción del pistón de la rama larga del yunque. Una adquisición de TC en modo helicoidal permite realizar reconstrucciones multiplanares en el plano de la prótesis, lo que sensibiliza la demostración de estos desplazamientos.

Lateralización del pistón, lisis de la rama descendente del yunque. El pistón sigue en contacto con la rama larga del yunque, pero a distancia de la platina (Fig. 12). La TC muestra un desplazamiento del extremo medial de la prótesis y en ocasiones puede poner de manifiesto una aproximación del pistón hacia la membrana timpánica (extremo lateral) con o sin acortamiento de la rama larga del yunque (RLY) de forma ocasional. Los artefactos metálicos relacionados con la prótesis pueden dificultar la visualización de la RLY en la que se conecta el extremo del pistón, por lo que las reconstrucciones multiplanares son útiles. La erosión

EPREUVE NON CORRIGÉE

© 2012 Elsevier Masson SAS. Tous droits réservés. - Document téléchargé le 01/10/2012 par fraga liber (454823)

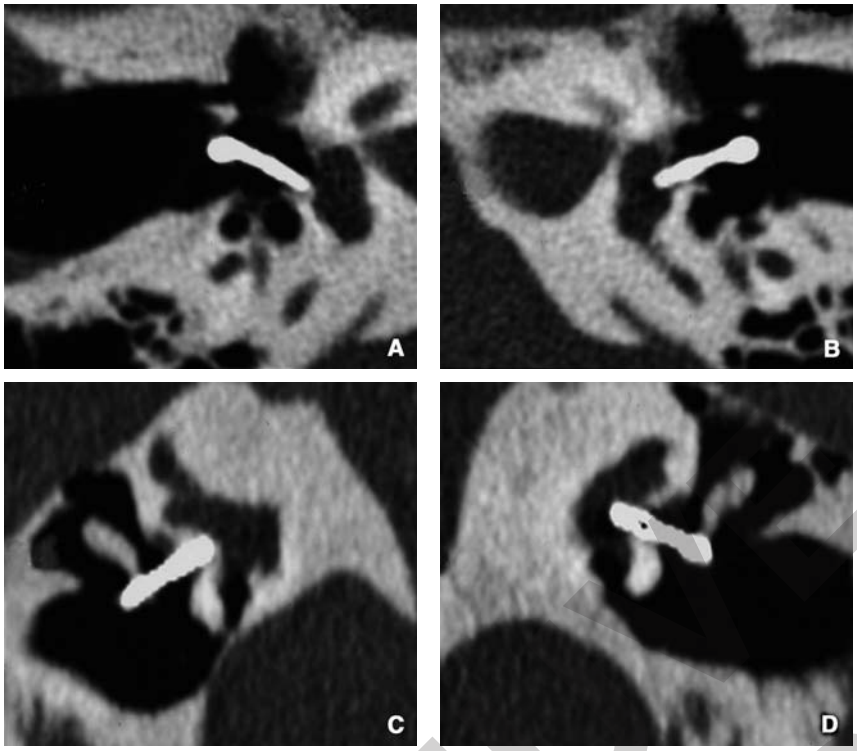

Figura 12. Otospongiosis bilateral operada con fracaso funcional derecho. Tomografía computarizada (TC) en proyecciones axiales (A, B) y coronales oblicuas (C, D).
A, C. Retracción de la prótesis de McGee respecto al plano de la platina y lateralización del gancho respecto a la rama larga del yunque.
B, D. Prótesis en posición. Focos otospongiosos anteriores bilaterales.

simple de la RLY, que se observa en todos los casos durante la revisión quirúrgica, con independencia del tipo de prótesis, no suele detectarse mediante TC.

Recidiva o proliferación del foco otospongioso. Un foco hipertrófico en la fosa oval puede bloquear la movilidad de la prótesis. En la TC, existe un engrosamiento de la platina frente al extremo medial del pistón (Fig. 13). Reaparece una hipoacusia de transmisión de forma progresiva.

Fibrosis cicatrizal postoperatoria frente a la fosa oval o a la cadena osicular. La TC puede mostrar una masa tisular inespecífica que ocupa la ventana oval, que envuelve el extremo medial de la prótesis, o adherencias entre la cadena osicular y las paredes de la caja. Esta fibrosis puede ser difícil de detectar en esta prueba.

Disyunción de la cadena osicular en un punto por encima de la prótesis. Puede existir una luxación incudomaleolar antes de la intervención quirúrgica, que no se haya diagnosticado en ausencia de TC preoperatoria, o secundaria a la intervención (en ocasiones se produce durante la movilización de la cadena osicular). La TC muestra un ensanchamiento del espacio articular entre la cabeza del martillo y el cuerpo del yunque, que puede asociarse a una rotación del yunque.

Anquilosis del martillo o del yunque en el ático. Una anquilosis postoperatoria del martillo o del yunque, relacionada con adherencias entre la cadena osicular y las paredes de la caja, puede ocasionar una recidiva de la hipoacusia de transmisión. Estas adherencias son difíciles de poner de manifiesto en la TC (Fig. 14) y se deben distinguir de las anquilosis del martillo preexistentes, relacionadas con la osificación del ligamento maleolar anterior o con la presencia de un puente óseo entre la cabeza del martillo y la pared anterosuperior del epitímpano.

Por tanto, las pruebas de imagen de los fracasos de la cirugía de la otospongiosis se basan en la TC, que debe confirmar el diagnóstico, establecer el estado de la cadena osicular residual y detectar una mala colocación de la prótesis. Las técnicas de reconstrucciones multiplanares tras una adquisición helicoidal mejoran la fiabilidad de las pruebas de imagen en esta indicación.

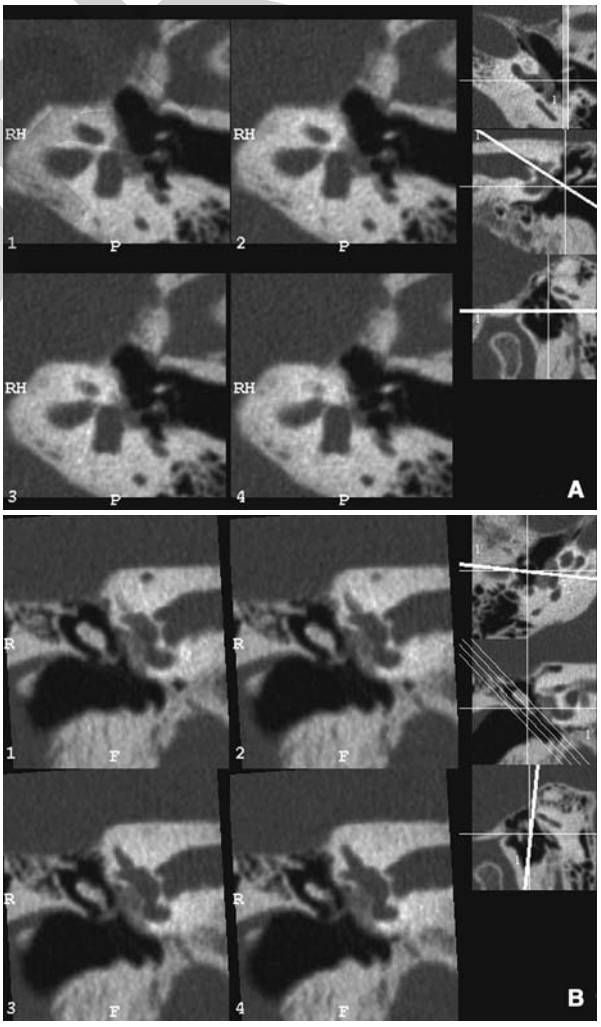

Figura 13. Otospongiosis operada izquierda. Tomografía computarizada (TC) en proyecciones axial (A) y coronal oblicua (B). Recidiva del foco otospongioso con llenado de la fosa oval, otospongiosis obliterante.

EPREUVE NON CORRIGEE

© 2012 Elsevier Masson SAS. Tous droits réservés. - Document téléchargé le 01/10/2012 par fraga liber (454823)

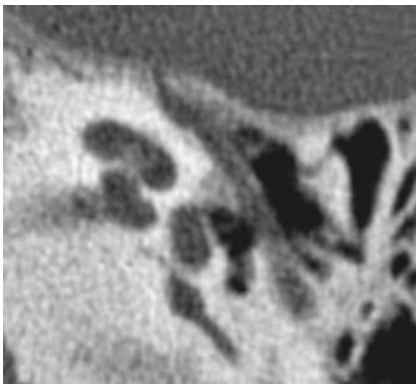

Figura 14. Otospongiosis operada izquierda. Tomografía computarizada (TC) en proyección axial. Foco otospongioso anterior, fijación de la cabeza del martillo al tegmen tympani.

Complicaciones del tratamiento quirúrgico

La aparición de signos de laberintización, como vértigo e hipoacusia de percepción en el postoperatorio o pasado un tiempo, debe hacer sospechar una complicación y llevar a que se realice una prueba de imagen. Estas complicaciones son infrecuentes, pero pueden requerir una reintervención quirúrgica urgente. Estos síntomas pueden estar relacionados con la penetración intravestibular del pistón, una fístula perilinfática, un granuloma cicatrizal intralaberíntico, una laberintitis infecciosa o una hemorragia intralaberíntica. La TC se realiza como primera elección. La RM [35, 36] sólo está indicada cuando la TC no puede establecer el diagnóstico.

Penetración intravestibular del pistón

La vulnerabilidad del laberinto membranoso es variable según la localización de la platinotomía. El utrículo está a una distancia de 0,5 mm como promedio a nivel del cuadrante posterosuperior de la platina, mientras que el sáculo está a más de 1 mm del cuadrante anteroinferior. La zona selectiva de platinotomía es central o ligeramente desplazada a nivel del cuadrante posteroinferior [37].

Una protrusión intravestibular del extremo medial del pistón superior a 1 mm se considera patológica [30] si se acompaña de una hipoacusia fluctuante o de vértigo. Según Veillon et al [14], sólo existiría una penetración intravestibular cuando el extremo del pistón ha atravesado la mitad de la distancia entre el fondo del vestíbulo y la platina. La simple constatación de una protrusión excesiva de la prótesis en la TC carece de valor si no se asocia a una sintomatología clínica. Si las reconstrucciones con doble oblicuidad permiten observar una penetración intravestibular del pistón (Fig. 15), la realización y la interpretación de las mediciones deben ser prudentes. Según el tipo de prótesis (politetrafluoroetileno o metálica), pueden cometerse errores de medición por defecto (el politetrafluoroetileno y los líquidos laberínticos tienen densidades muy parecidas) o por exceso (el extremo de titanio del pistón causa un artefacto de intensificación de los rayos X, que contribuye a aumentar el efecto de penetración intravestibular) [17].

Fístula perilinfática

Se relaciona con una fuga de líquido perilinfático a través de la ventana oval. Se produce en los primeros días tras la intervención, pero puede observarse después de varios meses. Su manifestación clínica consiste en la aparición de vértigo, asociado a acufenos y a una disminución de la audición. La TC puede mostrar un neumolaberinto (Fig. 16), que es el único signo patognomónico capaz de confirmar el diagnóstico; se observa en forma de burbujas de aire intralaberínticas, aunque debe recordarse que la presencia de aire en el laberinto es frecuente en los primeros días posteriores a la cirugía (pues el cirujano ha abierto el oído interno). No obstante, esta posibilidad es infrecuente y la TC sólo puede mostrar un llenado líquido inespecífico de las cavidades del oído medio. Los artefactos metálicos relacionados con la prótesis pueden dificultar la detección de un neumolaberinto. La RM aporta pocos datos, pues es mucho menos sensible a la detección de aire intralaberíntico, debido a los artefactos de susceptibilidad magnética relacionados con las interfases aire/hueso y con la estructura metálica de la prótesis.

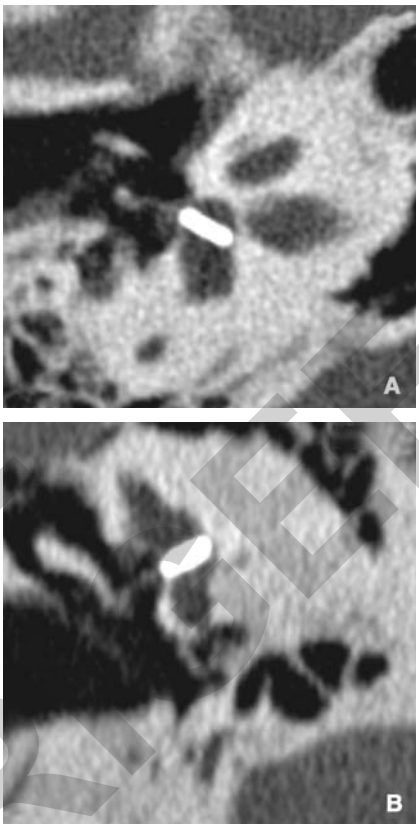

Figura 15. Otospongiosis operada derecha, con cofosis postoperatoria. Tomografía computarizada (TC) en proyecciones axial (A) y coronal (B). Penetración intravestibular de la prótesis.

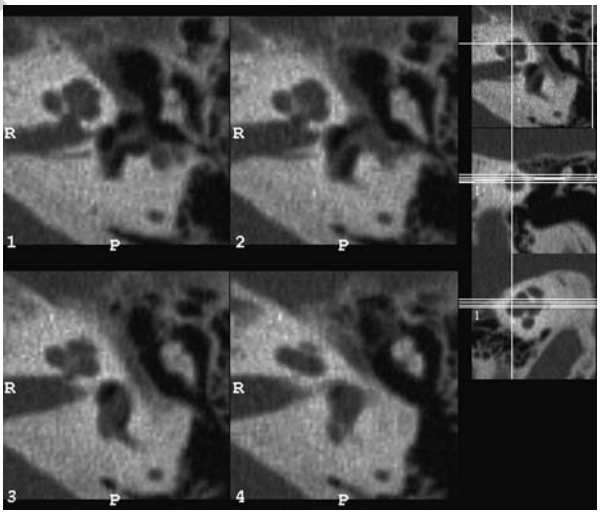

Figura 16. Otospongiosis operada izquierda. Tomografía computarizada (TC) en proyecciones axiales. Neumolaberinto, ausencia de foco otospongioso radiológico y fístula perilinfática.

© 2012 Elsevier Masson SAS. Tous droits réservés. - Document téléchargé le 01/10/2012 par fraga liber (454823)

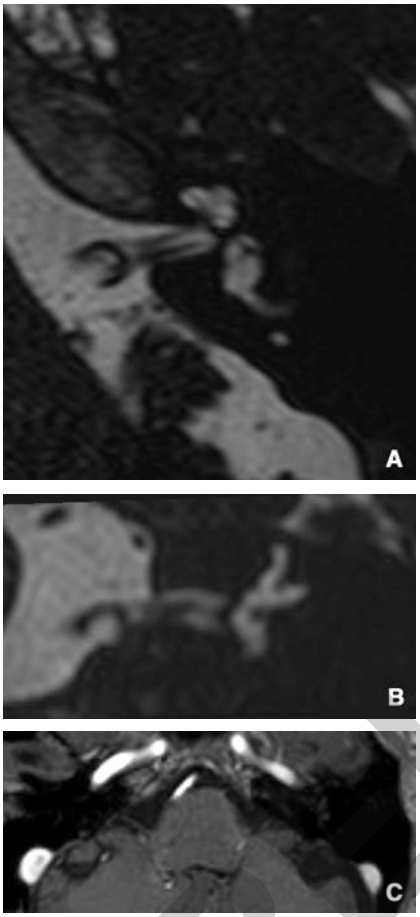

Figura 17. Otospongiosis operada izquierda. Resonancia magnética (RM) en T2 FSE en proyecciones axial (A) y coronal (B). RM T1 FSE poscontraste con saturación de la señal grasa (C). Granuloma inflamatorio intravestibular hipointenso en T2, con captación moderada de contraste en T1.

Granuloma de reparación con extensión intravestibular

El granuloma de reparación es una complicación infrecuente de la cirugía estapedial (0,07-1,5%). Es probable que se relacione con una reacción a un cuerpo extraño, que puede desarrollarse frente a la ventana oval, con extensión por el oído interno hasta el fondo del conducto auditivo interno y a los espacios subaracnoideos. Suele aparecer después de un período de 2-5 meses tras la intervención, pero se puede manifestar en la primera semana. En la TC, se visualiza una masa tisular inespecífica frente a la ventana oval que envuelve la parte medial del pistón. La RM es necesaria para el estudio de extensión intralaberíntica del granuloma (Fig. 17): muestra una hiposeñal focal en T1 y T2 intralaberíntica, que realza tras la inyección de gadolinio.

Laberintitis infecciosa

Es una complicación infrecuente, pero que puede aparecer en el período postoperatorio precoz. El aspecto en la TC es inespecífico. La exploración de elección es la RM, que permite establecer un diagnóstico precoz al mostrar una disminución de señal T2 de los líquidos laberínticos asociada a una captación amplia de contraste del laberinto y del conducto auditivo interno, una ocupación de las cavidades timpanomastoideas, así como un absceso de los tejidos blandos. En la RM también se buscan las complicaciones locorregionales: meningitis, trombosis del seno sigmoide, absceso temporal. En el estadio de secuelas, la TC puede mostrar una osificación laberíntica.

Hemorragia intralaberíntica

Sería relativamente frecuente en el período postoperatorio inmediato, provocando una laberintitis serosa o serofibrinosa que puede causar una hipoacusia de percepción transitoria. La TC ofrece poca información. La RM permite establecer el diagnóstico al mostrar una hiperseñal T1 y T2 espontánea intralaberíntica. La señal T2 en la secuencia de alta resolución inframilimétrica es más elevada que la del líquido perilinfático. La evolución clínica es buena, con una resolución espontánea de los síntomas.

Platina flotante

Se trata de una complicación infrecuente de diagnóstico intraoperatorio y que, por tanto, no requiere una prueba de imagen, pues se sospecha ante una platina poco fragmentable que bascula en el vestíbulo durante la intervención quirúrgica. La TC muestra una estructura lineal con hiperdensidad espontánea en la cavidad vestibular.

■ Otras causas de distrofias del oído interno

Displasia fibrosa

La displasia fibrosa es un trastorno que se caracteriza por una sustitución progresiva del tejido óseo normal por tejido fibroso. Se trata de una afección no hereditaria secundaria a una mutación genética que afecta al gen que codifica la subunidad alfa de la proteína G estimulante de la adenilciclasa. Esta mutación se traduce en una alteración de la diferenciación y de la maduración de los osteoblastos. A nivel del hueso, el tejido patológico está formado por células fibroblásticas rodeadas por un entramado de fibras de colágeno y de osteoblastos diferenciados de forma incompleta, que producen trabéculas de hueso primarias no laminares. En la cercanía de estas lesiones se encuentran muchos osteoclastos responsables de reabsorción ósea.

Después del estadio más o menos tardío de esta mutación, el trastorno sólo afecta al esqueleto o implica a otros tejidos, en especial endocrino, como en el síndrome de McCune-Albright, que asocia displasia fibrosa (manchas café con leche) y disfunción endocrina con pubertad precoz.

Todos los huesos del organismo pueden afectarse. Los huesos de la bóveda craneal, de la base del cráneo y del macizo facial están afectados en el 10-20% de las formas monostóticas y en el 50% de las poliostóticas. La afectación suele ser unilateral. La forma monostótica es la más frecuente y representa alrededor del 70% de los casos. El síndrome de McCune-Albright está presente en el 3% de las formas poliostóticas.

La mayor parte de los casos se manifiestan entre los 5-20 años, con un predominio femenino dos veces mayor. El inicio clínico es más precoz cuando la afectación es difusa. Salvo en las displasias graves, el número de lesiones no evoluciona con el tiempo y la afección se vuelve quiescente en la pubertad. La degeneración sarcomatosa es infrecuente (0,4-1%).

En función de la proporción entre los elementos óseos y fibrosos, el aspecto en la TC [38] es diferente. Clásicamente, se distinguen tres formas:

- forma pagetoide (56%): componentes óseos y fibrosos, aspecto clásico en «vidrio esmerilado» (Fig. 18) o mezcla escleroquística;
- forma esclerótica (23%): predominio de tejido óseo, con lesiones de densidad homogénea parecida a la del hueso cortical;
- forma quística (21%): predominio de tejido fibroso, caracterizado por una lesión hipodensa rodeada de un ribete denso.

EPREUVE NON CORRIGÉE

© 2012 Elsevier Masson SAS. Tous droits réservés. - Document téléchargé le 01/10/2012 par fraga liber (454823)

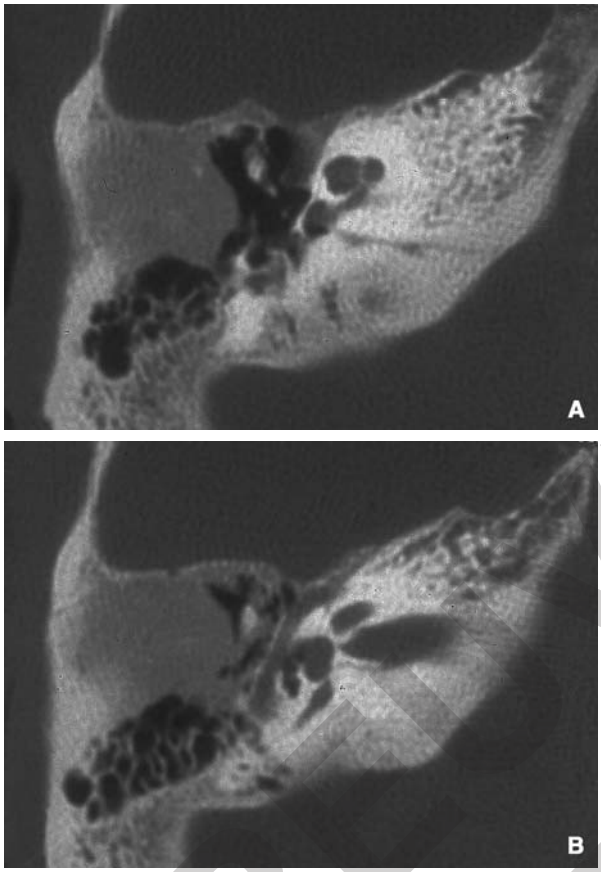

Figura 18. Displasia fibrosa, hueso temporal derecho. Tomografía computarizada (TC) en proyecciones axiales (A, B). Formación ósea en «vidrio esmerilado», desarrollada a partir de la porción escamosa del hueso temporal, que llena el ático y el antro, ocasionando una anquilosis del yunque a nivel de la fosa del yunque.

En todas las formas se encuentra un aumento del volumen óseo que es característico.

Aspecto en la RM: lesiones expansivas en hiposeñal T1 y T2. En el seno de estas lesiones se puede ver la presencia de pequeñas hiperseñales T1 y/o T2 correspondientes a un atrapamiento de médula ósea, un quiste o reorganizaciones hemorrágicas. Tras la inyección de gadolinio, se observa una captación de contraste moderada en la secuencia T1. En la fase activa, se puede observar una captación de contraste mucho más intensa.

La estenosis del conducto auditivo externo es una secuela común de la displasia fibrosa del hueso temporal y se asocia con frecuencia a un colesteatoma del conducto. También es clásica la extensión a la cadena osicular con fijación de la misma. Por tanto, la hipoacusia de transmisión es una manifestación habitual en estos pacientes. La hipoacusia de percepción, menos frecuente, puede ser secundaria a una extensión de las lesiones al hueso laberíntico con posibilidad de fístula, sobre todo en las formas quísticas, o a una estenosis del conducto auditivo interno.

Diagnóstico diferencial

La forma esclerótica es difícil de diferenciar de un fibroma osificante o de una hiperostosis del hueso temporal secundaria a un meningioma de la fosa temporal. En ocasiones se requiere un estudio histológico.

La forma quística puede hacer que se sospeche un tumor de células gigantes, un quiste aneurismático o un rabdomiosarcoma.

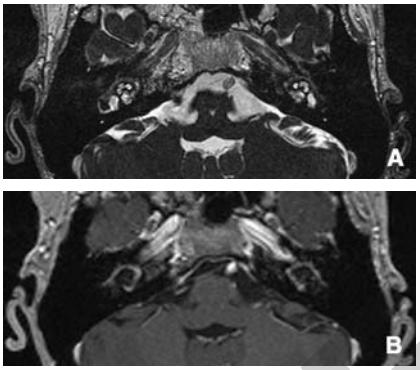

Figura 19. Osteogénesis imperfecta. Resonancia magnética (RM) en secuencias T2 FSE (A) y T1 posgadolinio (B) con saturación de la señal grasa. Desmineralización y captación de contraste pericocleares bilaterales y simétricas.

La enfermedad de Paget es más bien bilateral y afecta a pacientes de más edad. El engrosamiento óseo es menos marcado.

Osteogénesis imperfecta

La osteogénesis imperfecta es una enfermedad genética infrecuente que afecta al tejido conjuntivo y que provoca una fragilidad ósea. La anomalía molecular es secundaria a varias mutaciones, que pueden afectar a los cromosomas 17 o 7, dando lugar a una disminución de la síntesis del colágeno I o a una síntesis de colágeno I con una estructura anómala. El modo de transmisión es variable y las manifestaciones clínicas son heterogéneas. La enfermedad se caracteriza por fragilidad ósea, osteopenia, escleras azules, dentición defectuosa, hipoacusia y laxitud ligamentosa. Existen cuatro tipos de osteogénesis imperfecta, de la forma menos grave a la más grave [39].

Tipo I: antes se denominaba osteogénesis imperfecta tardía. Es la forma más habitual, tiene una transmisión autosómica recesiva y es la menos grave. La presentación clínica habitual es una fractura espontánea o secundaria a un traumatismo leve. La esclera es azul y también existe una hipoacusia que aparece después de la infancia.

Tipo II: es la forma más grave y su transmisión es autosómica recesiva. Casi siempre es mortal en el período embrionario o neonatal.

Tipos III y IV: son formas más o menos graves, en las que existen deformaciones óseas. La hipoacusia es menos habitual.

Los aspectos en la TC y la RM (Fig. 19) son relativamente comparables a los de la otospongiosis coclear [38], con una desmineralización en banda alrededor de la cápsula ótica. La principal diferencia es que la extensión de las lesiones es mucho más marcada en la osteogénesis imperfecta. Desde el punto de vista histológico, la enfermedad afecta a las tres capas de la cápsula ótica (endostio, encondral, periostio), a diferencia de la otospongiosis, que se limita a la capa encondral. La desmineralización afecta también a los huesecillos, que son más frágiles. La hipoacusia aparece por lo general antes que en la otospongiosis, alrededor de la segunda o tercera década. Esta hipoacusia puede ser de transmisión, relacionada con una obliteración de la ventana oval, como en la otospongiosis, o deberse a la presencia de huesecillos finos con un mal contacto estapediovestibular, o bien a una fractura osicular. Es probable que la hipoacusia de percepción sea secundaria a la proliferación de tejido vascular y fibroso en la cóclea y alrededor de ella. Se observa una mayor incidencia de hipoacusia en las frecuencias más agudas.

© 2012 Elsevier Masson SAS. Tous droits réservés. - Document téléchargé le 01/10/2012 par fraga liber (454823)

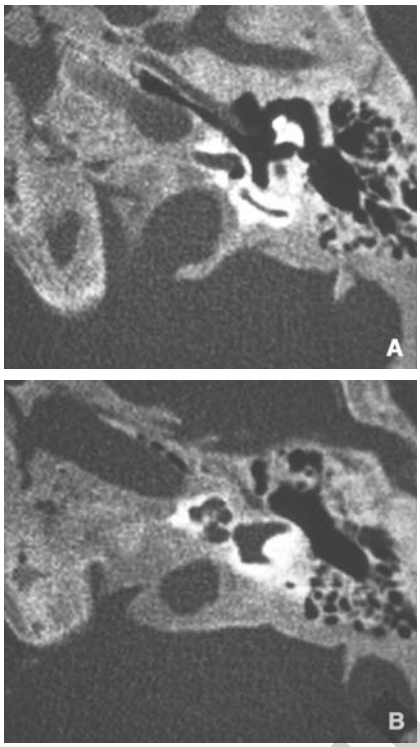

Figura 20. Enfermedad de Paget. Tomografía computarizada (TC) en proyecciones axiales (A, B). Desmineralización difusa del hueso temporal que circunscribe la cápsula ótica con afectación del endostio coclear (espira basal).

Enfermedad de Paget

La enfermedad de Paget es una displasia ósea caracterizada por una remodelación ósea excesiva secundaria a una sucesión de actividad osteoclástica y osteoblástica. Se encuentran formas mono y poliostóticas. Se trata de una enfermedad frecuente, que afecta al 3% de la población mayor de 40 años y al 10% de los mayores de 80 años. Al contrario que la otospongiosis, se observa un predominio neto masculino, con una proporción de 4:1. La afectación del hueso temporal se inicia en la pirámide petrosa y se extiende a la base del cráneo. Los signos clínicos más frecuentes son hipoacusia (que puede ser de transmisión, de percepción o, en la mayoría de los casos, mixta), acufenos y vértigo. La intensidad de la hipoacusia suele correlacionar bien con el grado de desmineralización de la cápsula ótica y la hipoacusia de transmisión puede deberse a una desmineralización del conducto auditivo externo, a una fibrosis timpánica o a una fijación osicular.

El aspecto en la TC [38] depende de la fase de la enfermedad:

- fase precoz: desmineralización del vértice petroso;
- fase intermedia: aspecto de «vidrio esmerilado»;
- fase tardía: engrosamiento óseo considerable con un díploe heterogéneo.

La cápsula laberíntica está desmineralizada y las tres capas aparecen afectadas, con alteración del periostio, después de la capa encondral y, por último, de la capa endóstica (Fig. 20). Esta desmineralización es bilateral y asimétrica.

En la RM se observa una disminución de la señal T1 y la médula ósea está sustituida por un tejido fibroso, en ocasiones con pequeñas zonas de hiperseñal relacionadas con reorganizaciones hemorrágicas o con flujos lentos en los espacios vasculares. Existe una hiperseñal T2 inespecífica. Tras la inyección de contraste, se observa un realce heterogéneo asociado a un engrosamiento de la bóveda craneal. Puede aparecer un realce meníngeo.

Lesiones posradioterapia

El hueso temporal es vulnerable debido a su localización superficial, su escasa vascularización, la falta de tejido protectivo y su exposición a microorganismos patógenos del aparato respiratorio. Las lesiones pueden ir de la simple mastoiditis radioinducida a la osteorradionecrosis. La mejor exploración es la TC, que muestra en el estadio de mastoiditis un engrosamiento mucoso difuso del conducto auditivo externo, del oído medio y de la mastoides. Las lesiones graves causan una osteorradionecrosis. La TC muestra zonas de desmineralización de aspecto apolillado, asociadas a lesiones de permeación, una pérdida de los tabiques mastoideos y secuestros óseos que predominan en el conducto auditivo externo. El hueso timpánico es el más vulnerable. Por lo general, la anamnesis permite establecer el diagnóstico.

Bibliografía

[1] Swartz JD, Mandell DW, Berman SE, Wolfson RJ, Marlowe FI, Popky GL. Cochlear otosclerosis (otospongiosis): CT analysis with audiometric correlation. *Radiology* 1985;**155**:147-50.

[2] Mafee MF, Henrikson GC, Deitch RL, Norouzi P, Kumar A, Kriz R, et al. Use of CT in stapedial otosclerosis. *Radiology* 1985;**156**:709-14.

[3] Swartz JD, Mandell DW, Wolfson RJ, Marlowe FI, Popky GL, Silberman HD, et al. Fenestral and cochlear otosclerosis: computed tomographic evaluation. *Am J Otol* 1985;**6**:476-81.

[4] Schuknecht HF, Barber W. Histologic variants in otosclerosis. *Laryngoscope* 1985;**95**:1307-17.

[5] Linthicum Jr. FH. Histopathology of otosclerosis. *Otolaryngol Clin North Am* 1993;**26**:335-52.

[6] Stimmer H, Arnold W, Schwaiger M, Laubenbacher C. Magnetic resonance imaging and high-resolution computed tomography in the otospongiotic phase of otosclerosis. *ORL J Otorhinolaryngol Relat Spec* 2002;**64**:451-3.

[7] Husstedt HW, Prokop M, Dietrich B, Becker H. Low-dose high-resolution CT of the petrous bone. *J Neuroradiol* 2000; **27**:87-92.

[8] Swartz JD, Faerber EN, Wolfson RJ, Marlowe FI. Fenestral otosclerosis: significance of preoperative CT evaluation. *Radiology* 1984;**151**:703-7.

[9] Merchant SN, Incesulu A, Glynn RJ, Nadol Jr. JB. Histologic studies of the posterior stapediovestibular joint in otosclerosis. *Otol Neurotol* 2001;**22**:305-10.

[10] Ayache D, Sleiman J, Plouin-Gaudon I, Klap P, Elbaz P. Obliterative otosclerosis. *J Laryngol Otol* 1999;**113**:512-4.

[11] Bonafe A. Imaging of conductive hearing loss. *J Radiol* 1999; **80**(12suppl):1772-9.

[12] Gros A, Vatovec J, Sereg-Bahar M. Histologic changes on stapedial footplate in otosclerosis. Correlations between histologic activity and clinical findings. *Otol Neurotol* 2003; **24**:43-7.

[13] Veillon F, Stierle JL, Dussaix J, Ramos-Taboada L, Riehm S. Otosclerosis imaging: matching clinical and imaging data. *J Radiol* 2006;**87**(11Pt2):1756-64.

[14] Veillon F, Riehm S, Emachescu B, Haba D, Roedlich MN, Greget M, et al. Imaging of the windows of the temporal bone. *Semin Ultrasound CT MR* 2001;**22**:271-80.

[15] Kawase S, Naganawa S, Sone M, Ikeda M, Ishigaki T. Relationship between CT densitometry with a slice thickness of 0.5 mm and audiometry in otosclerosis. *Eur Radiol* 2006; **16**:1367-73.

[16] Grayeli AB, Yrieix CS, Imauchi Y, Cyna-Gorse F, Ferrary E, Sterkers O. Temporal bone density measurements using CT in otosclerosis. *Acta Otolaryngol* 2004;**124**:1136-40.

[17] Lagleyre S. *Données actuelles sur l'otospongiose*. Toulouse: Paul Sabatier; 2007.

[18] Shin YJ, Deguine O, Cognard C, Sevely A, Manelfe C, Fraysse B. Reliability of CT scan in the diagnosis of conductive hearing loss with normal tympanic membrane. *Rev Laryngol Otol Rhinol (Bord)* 2001;**122**:81-4.

TIRAGE PRÉLIMINAIRE NON CORRIGÉ

© 2012 Elsevier Masson SAS. Tous droits réservés. - Document téléchargé le 01/10/2012 par fraga liber (454823)

[19] Shin YJ, Calvas P, Deguine O, Charlet JP, Cognard C, Fraysse B. Correlations between computed tomography findings and family history in otosclerotic patients. *Otol Neurotol* 2001;**22**:461-4.
[20] Shin YJ, Fraysse B, Deguine O, Cognard C, Charlet JP, Sevely A. Sensorineural hearing loss and otosclerosis: a clinical and radiologic survey of 437 cases. *Acta Otolaryngol* 2001;**121**:200-4.
[21] Kiyomizu K, Tono T, Yang D, Haruta A, Kodama T, Komune S. Correlation of CT analysis and audiometry in Japanese otosclerosis. *Auris Nasus Larynx* 2004;**31**:125-9.
[22] Ayache D, Sleiman J, Tchuente AN, Elbaz P. Variations and incidents encountered during stapes surgery for otosclerosis. *Ann Otolaryngol Chir Cervicofac* 1999;**116**:8-14.
[23] d'Archambeau O, Parizel PM, Koekelkoren E, Van de Heyning P, De Schepper AM. CT diagnosis and differential diagnosis of otodystrophic lesions of the temporal bone. *Eur J Radiol* 1990;**11**:22-30.
[24] Merchant SN, Rosowski JJ, McKenna MJ. Superior semicircular canal dehiscence mimicking otosclerotic hearing loss. *Adv Otorhinolaryngol* 2007;**65**:137-45.
[25] Mikulec AA, McKenna MJ, Ramsey MJ, Rosowski JJ, Herrmann BS, Rauch SD, et al. Superior semicircular canal dehiscence presenting as conductive hearing loss without vertigo. *Otol Neurotol* 2004;**25**:121-9.
[26] Xenellis JE, Linthicum Jr. FH. Malleus head fixation with stapedial otosclerosis. *Otol Neurotol* 2007;**28**:431-2.
[27] Huber A, Koike T, Wada H, Nandapalan V, Fisch U. Fixation of the anterior mallear ligament: diagnosis and consequences for hearing results in stapes surgery. *Ann Otol Rhinol Laryngol* 2003;**112**:348-55.
[28] Martin C, Timoshenko AP, Dumollard JM, Tringali S, Peoc'h M, Prades JM. Malleus head fixation: histopathology revisited. *Acta Otolaryngol* 2006;**126**:353-7.
[29] Gros A, Vatovec J, Zargi M, Jenko K. Success rate in revision stapes surgery for otosclerosis. *Otol Neurotol* 2005;**26**:1143-8.
[30] Williams MT, Ayache D, Elmaleh M, Heran F, Elbaz P, Piekarski JD. Helical CT findings in patients who have undergone stapes surgery for otosclerosis. *AJR Am J Roentgenol* 2000;**174**:387-92.
[31] Naggara O, Williams T, Ayache D, Heran F, Piekarski JD. Imaging of postoperative failures and complications in stapes surgery for otosclerosis. *J Radiol* 2005;**86**(12Pt1):1749-61.
[32] Ayache D, Lejeune D, Williams MT. Imaging of postoperative sensorineural complications of stapes surgery: a pictorial essay. *Adv Otorhinolaryngol* 2007;**65**:308-13.
[33] Nadol Jr. JB. Histopathology of residual and recurrent conductive hearing loss after stapedectomy. *Otol Neurotol* 2001;**22**:162-9.
[34] Swartz JD, Lansman AK, Berger AS, Wolfson RJ, Bell G, Popky GL, et al. Stapes prosthesis: evaluation with CT. *Radiology* 1986;**158**:179-82.
[35] Rangheard AS, Marsot-Dupuch K, Mark AS, Meyer B, Tubiana JM. Postoperative complications in otospongiosis: usefulness of MR imaging. *AJNR Am J Neuroradiol* 2001;**22**:1171-8.
[36] Kosling S, Bootz FC. MR imaging after middle ear surgery. *Eur J Radiol* 2001;**40**:113-8.
[37] Pauw BK, Pollak AM, Fisch U. Utricle, saccule, and cochlear duct in relation to stapedotomy. A histologic human temporal bone study. *Ann Otol Rhinol Laryngol* 1991;**100**:966-70.
[38] Swartz JD. The otodystrophies: diagnosis and differential diagnosis. *Semin Ultrasound CT MR* 2004;**25**:305-18.
[39] Alkadhi H, Rissmann D, Kollias SS. Osteogenesis imperfecta of the temporal bone: CT and MR imaging in Van der Hoeve-de Kleyn syndrome. *AJNR Am J Neuroradiol* 2004;**25**:1106-9.

I. Granier.
Servie de neuroradiologie, Hôpital Gui-de-Chauliac, 80, avenue Augustin-Fliche, 34295 Montpellier cedex, France.

B. Escude.
Service de radiologie, Clinique Pasteur, 45, avenue de Lombez, 31300 Toulouse, France.

V. Poirrier.
D. Hoa.
A. Bonafe (a-bonafe@chu-montpellier.fr).
Servie de neuroradiologie, Hôpital Gui-de-Chauliac, 80, avenue Augustin-Fliche, 34295 Montpellier cedex, France.

Cualquier referencia a este artículo debe incluir la mención del artículo original: Granier I., Escude B., Poirrier V., Hoa D., Bonafe A. Imagerie de l'otospongiose. EMC (Elsevier Masson SAS, Paris), Oto-rhino-laryngologie, 20-047-A-60, 2009.

EPREUVE NON CORRIGÉE

Disponible en www.em-consulte.com/es

Algoritmos | Ilustraciones complementarias | Vídeos / Animaciones | Aspectos legales | Información al paciente | Informaciones complementarias | Autoevaluación | Caso clínico

© 2012 Elsevier Masson SAS. Tous droits réservés. - Document téléchargé le 01/10/2012 par fraga liber (454823)

Este artículo comprende también el contenido multimedia siguiente, accesible en línea en www.em-consulte.com/es

1 autoevaluación

Cliquez ici

© 2012 Elsevier Masson SAS. Tous droits réservés. - Document téléchargé le 01/10/2012 par fraga liber (454823)